

Radiologischer Befund

Datum: 30.11.2005

Name, Vorname: Cet,E.C., Dr.

Station: virtuelle

Geburtsdatum: 01.01.1901

Klinische Angaben: keinerlei Beschwerden

Virtuelle Untersuchung

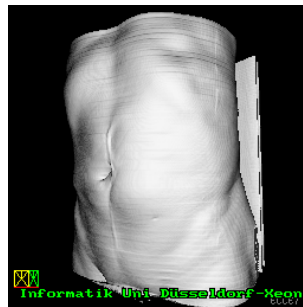
Der Patient wurde mit der virtuellen Methode untersucht. Patient und Arzt sind sich niemals begegnet, und es liegen auch keine brauchbaren Bilder vor. Alle Befunde wurden geschätzt.

Befund:

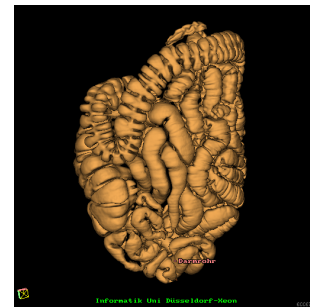
Nichts erkennbar.



Darmrohr



Patient von außen



Darm von außen

Beurteilung:

1. Patient ist als geheilt zu betrachten.
2. Entlassung einleiten.

Dr. E. C. Cet
Direktor Inst. f. diagn. Radiologie

Dr. C. O. Lotux
OA virtuelle Med.